

بررسی رادیوگرافیک آناتومی کلیه ها با تزریق زیر پوستی آیودیکسانول در سنجاب ایرانی

۱. سیده زینب پیغمبرزاده*، مهدی توانا

چکیده:

سنجاب یک پستاندار وحشی است که نگهداری از آن در دنیا بعنوان یک حیوان خانگی چندان معمول نیست. طی دهه گذشته در ایران تمایل زیادی به نگهداری از سنجاب از طرف مردم نشان داده شده است در نتیجه موارد ارجاعی سنجاب به کلینیک ها افزایش یافته است. یوروگرافی ترشچی یک روش تشخیصی است که در آن معمولا ماده حاجب به درون ورید تزریق شده و با انجام رادیوگرافی های مکرر در زمانهای مشخص، مورفولوژی و عملکرد کلیه ها بصورت کیفی مورد بررسی قرار می گیرد. روش معمول برای انجام یوروگرافی ترشچی تزریق داخل وریدی ماده حاجب است. علی رغم پیشرفت بسیار زیاد در تکنیکها و امکانات بررسی کلیه ها در حیوانات مختلف، امکان استفاده از این روش برای بررسی کلیه ها در سنجاب بعلت عدم وجود اطلاعات دقیق و امکان تزریق مشکل داخل وریدی وجود ندارد. این تحقیق بر این اساس طراحی شد. تا کارایی تجویز زیر پوستی ماده حاجب آیودیکسانول در ایجاد تصویر کلیه ها سنجاب ایرانی مورد ارزیابی قرار بگیرد. ماده حاجب با دوز ۱۳۰۰ میلی گرم ید برای هر کیلوگرم وزن بدن در ناحیه زیر کتفی و به صورت زیر پوستی تزریق شد. رادیوگرافهای جانبی و شکمی - پشتی با فواصل ۵ دقیقه ای از لحظه صفر تا زمان محو شدن کامل داروی تجویزی در زیر پوست تهیه گردید کلیه ها در سنجاب لوبیایی شکل بوده و اندازه تقریبی آنها $1/78 \times 0/79$ سانتی متر بود. در سنجاب نسبت اندازه طول کلیه ها به اندازه طول مهره دوم کمری در نمای شکمی - پشتی ۲ تا $2/64$ است.

کلمات کلیدی: رادیوگرافیک آناتومی، کلیه، سنجاب

۱. گروه دامپزشکی، دانشکده کشاورزی، واحد شوشتر، دانشگاه آزاد اسلامی، شوشتر ایران

۲. گروه دامپزشکی، دانشکده کشاورزی، واحد شوشتر، دانشگاه آزاد اسلامی، شوشتر ایران

مقدمه:

ادارای معمولاً متعاقب ملامسه یک کلیه بزرگ و آنالیز غیر طبیعی ادرار صورت می‌گیرد. در این حالت رادیوگرافی برای اندازه‌گیری اندازه کامل و نسبی انجام می‌پذیرد. در اندازه‌گیری کامل معمولاً اندازه کلیه با توجه به طول مهره دوم کمری در نمای شکمی-پشتی بیان می‌شود. در حالیکه در اندازه نسبی، اندازه کلیه نسبت به کلیه مجاور آن بیان می‌شود (۳). از آیودیکسانول به عنوان ماده حاجب در رادیوگرافی برای کاردیوآنژیوگرافی، آنژیوگرافی مغزی، آرتیوگرافی عروق محیطی، آنژیوگرافی شکمی، یوروگرافی، ونوگرافی، افزایش کنتراست در سی‌تی‌اسکن، میلوگرافی مهره‌های کمری، سینه‌ای و گردنی استفاده می‌شود (۲ و ۶). بیماری کلیوی در میان سنجاب‌ها بسیار رایج است و محافظت از این حیوانات در برابر بیماری‌های کلیوی بدین معنی است که باید خود را برای بررسی سریع تر نشانه‌ها و مشکلات موجود آماده کرد. مطالعات انجام شده نشان می‌دهد که از هر ۱۰ سنجاب یک حیوان از بیماری کلیوی رنج می‌برد. سنجاب‌ها ممکن است به خاطر مشکلات زمینه‌ای به این بیماری مبتلا شوند و حتی بدتر از آن این است که شناسایی نشانه‌ها و شرایط موجود ممکن است دشوار باشد. برخی از نشانه‌های اولیه بیماری کلیوی در حیوان ممکن است در برگیرنده کاهش وزن اندک، ادرار یا دفع مدفوع مکرر و نوشیدن آب بسیار باشد. با اینحال بعد از اینکه نشانه‌ها بروز پیدا کرد، آسیب زیادی به کلیه‌ها وارد شده است. خوشبختانه پیشرفت‌های جدید در دنیای دامپزشکی باعث شده است بیماری کلیوی در مراحل اولیه به آسانی شناسایی شود. این تحقیق بر این اساس طراحی شد تا کارایی تجویز زیر پوستی ماده حاجب آیودیکسانول در بررسی رادیوگرافیک آناتومی در سنجاب ایرانی مورد ارزیابی قرار بگیرد.

سنجاب، عضوی از راسته بزرگ جوندگان و خانواده سنجابان و جنس سنجاب‌ها بوده که تقریباً در همه جای دنیا دیده می‌شود. علی‌رغم شناسایی ۳۶۵ نوع سنجاب در جهان تاکنون نگهداری از این حیوان در دنیا به صورت یک حیوان خانگی چندان مورد توجه قرار نگرفته است (۱۰). طی دهه گذشته در ایران سنجاب به صورت یک حیوان خانگی توسط افراد مختلف مورد نگهداری قرار گرفته است (۱). علی‌رغم پیشرفت بسیار زیاد در تکنیک‌ها و امکانات بررسی کلیه‌ها در حیوانات مختلف، امکان استفاده از این روش برای بررسی کلیه‌ها در سنجاب بعلت عدم وجود اطلاعات دقیق و امکان تزریق مشکل داخل وریدی وجود ندارد. دستگاه ادراری از دو کلیه، دو میزنای، یک مثانه و یک میزراه تشکیل شده است. کلیه بیشتر حیوانات تا اندازه‌ای همانند دانه لوبیا است (۴). اولین و ساده‌ترین تکنیک تصویربرداری تشخیصی در بررسی دستگاه ادراری است. امروزه در کنار دیگر تکنیک‌های تصویربرداری تشخیصی مانند یوروگرافی ترشچی و اولتراسونوگرافی در ارزیابی دستگاه ادراری بسیار کمک کننده است. در مواردی که کنتراست رادیوگرافیک کافی وجود داشته باشد، رادیوگرافی ساده توانایی بررسی حدود خارجی کلیه‌ها را دارد در نتیجه می‌توان اندازه، شکل و اپسیتة کلیه را بررسی نمود. در مواردی که مایع آزاد داخل فضای پری توئن و یا خارج فضای پری توئن وجود دارد و همچنین در حیوانات بسیار لاغر امکان مشاهده کلیه‌ها در رادیوگرافی ساده وجود ندارد. رادیوگرافی ساده قابلیت ارزیابی عملکردی کلیه‌ها، سنگ‌های رادیو لوسنت را نیز ندارد. در رادیوگرافی ساده اپسیتة‌های نابجایی مانند اپسیتة هوا و مواد معدنی که می‌توانند در اطراف کلیه دیده شوند و نشانه‌ای بر بیماری کلیوی باشند قابل تشخیص است (۸). رادیوگرافی محوطه بطنی با تاکید بر سیستم

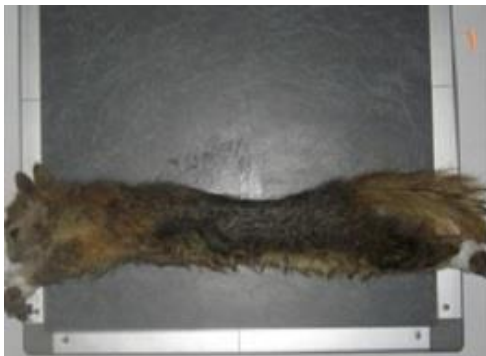مواد و روش کار

ده سر سنجاب ایرانی بالغ و از نظر کلینیکی سالم با وزن تقریبی $0/30 \pm 0/10$ کیلوگرم از هر دو جنس نر و ماده تهیه گردید. جهت خریداری سنجاب های سالم نکات زیر نظر قرار گرفت:

- سنجاب های سالم معمولا ظاهری تمیز با پوشش بدنی مرتب دارند.
- سلامت گوشها، دم و انگشتان مد نظر قرار گرفت.
- وضعیت تنفس و عدم وجود ترشحات از بینی بررسی شد.
- بالغ بودن و داشتن جثه قابل قبول مورد توجه قرار گرفت.
- بررسی میزان آلودگی به انگل های خارجی
- بررسی از نظر وضعیت قوام مدفوع

همواره برای نوشیدن در اختیارشان قرار داشت. بعلت استرس و تقلای سنجاب ها آرامبخشی با دوز ترکیبی ۵ میلی گرم برای هر کیلوگرم وزن بدن زایلازین و ۳۰ میلی گرم برای هر کیلوگرم دیازپام سنجاب ها بیهوش شدند. رادیوگرافهای کنترل جانبی و شکمی- پشتی با استفاده از دستگاه رادیولوژی پرتابل سدکال و فاکتورهای تابشی ۴۵ تا ۴۷ کیلو ولتاژ بیشینه، ۲ میلی آمپر بر ثانیه و FFD ۱۰۰ سانتی متر بر روی کاست هایی با صفحات تقویت کننده سبز و فیلم سبز از سنجاب ها تهیه گردید. (تصویر ۱).

به دلیل شایع بودن اسهال در سنجاب ها پس از خرید سنجاب ها و قبل از انتقال به قفس هایشان برای از بین بردن آلودگی های انگلی داروی آیورمکتین با دوز $400 \mu\text{g}/\text{kg}$ از ویال آیورمکتین ۱۰٪ به سنجاب ها خورانده شد و این عمل ۱۴ روز بعد مجددا تکرار شد. حیوانات قبل از آزمایش، تحت شرایط مشابه استاندارد در قفس هایی جداگانه ای به اندازه 50×50 سانتیمتر نگهداری شدند. در این مدت سنجاب ها با جیره ای متشکل از دانه غلات، خشکبار، میوه ها و ... تغذیه می شدند. همچنین آب در ظروف مناسب



تصویر ۱: حالت گماری سنجاب ها جهت تهیه رادیوگراف. (۱-۱) حالت گماری جانبی، (۲-۱) حالت گماری شکمی- پشتی

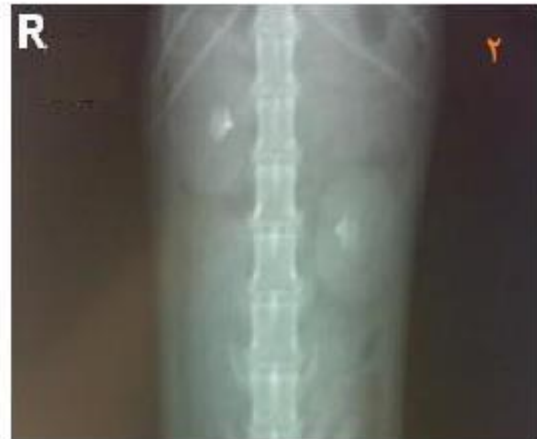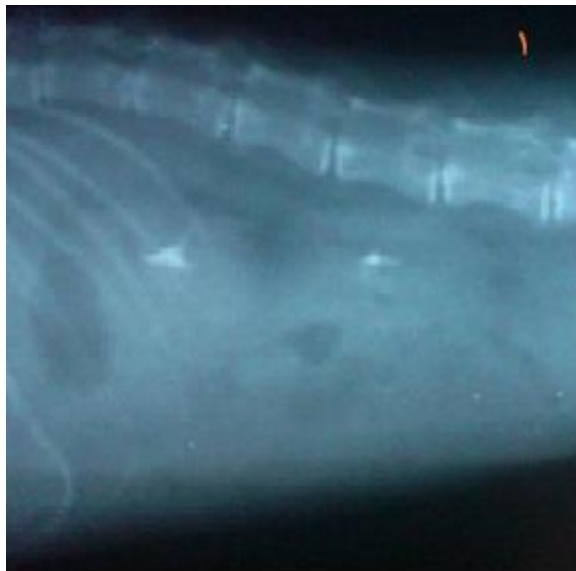
تهیه شده مورد مطالعه قرار گرفتند و فاکتور زیر از استخراج شدند. ای فاکتور ها عبارت بودند از: شکل کلیه ها، اندازه کلیه ها، محل قرارگیری کلیه نسبت به ستون مهره ها و همچنین نسبت به کلیه طرف مقابل. جهت بررسی آماری نتایج کمی این مطالعه از آماری T-test موجود در بسته نرم افزاری SPSS استفاده شد.

ماده حاجب آیودیکنسانول با دوز ۱۳۰۰ میلی گرم ید برای هر کیلوگرم وزن بدن در ناحیه زیر کتفی و به صورت زیر پوستی تزریق شد و محل تزریق روی پوست علامتگذاری می شد. رادیوگرافهای جانبی و شکمی- پشتی با فواصل ۵ دقیقه ای از لحظه صفر تا زمان محو شدن کامل داروی تجویزی در زیر پوست تهیه شد (۵). پس از انجام یوروگرافی ترشحي رادیوگراف های

نتایج:

شکمی-پشتی کلیه سمت راست در محدوده مهره اول کمری تا مهره سوم کمری مشاهده می شود در حالیکه کلیه سمت چپ در نمای شکمی-پشتی در ناحیه مهره سوم کمری تا مهره پنجم کمری دیده می شود (تصویر ۲).

کلیه ها در سنجاب لوبیایی شکل بوده و میانگین آنها $(0.079 \pm 0.004) \times (0.078 \pm 0.005)$ سانتی متر می باشد. اندازه گیری های انجام شده در مورد اندازه کلیه ها در جدول ۱ نمایش داده شده است. در بدن کلیه سمت راست مقداری جلوتر از کلیه چپ قرار دارد. در نمای



تصویر ۲: شکل و موقعیت کلیه ها در رادیوگراف. (۲-۱) حالت گماری جانبی، (۲-۲) حالت گماری شکمی-پشتی

در سنجاب نسبت اندازه طول کلیه ها به اندازه طول مهره دوم کمری در نمای شکمی-پشتی $2/20 \pm 0/13$ است. طول کلیه و طول مهره دوم کمری در نمای شکمی-پشتی در جدول ۲ نمایش داده شده است.

سنجاب	کلیه سمت راست		کلیه سمت چپ	
	طول سانتی متر	عرض سانتی متر	طول سانتی متر	عرض سانتی متر
۱	۱/۸۰	۰/۸	۱/۸۰	۰/۷۵
۲	۱/۷۰	۰/۷۵	۱/۷۵	۰/۸۵
۳	۱/۹۰	۰/۸۵	۱/۹۰	۰/۹۰
۴	۱/۷۰	۰/۸۰	۱/۷۰	۰/۸۵
۵	۱/۸۰	۰/۸۰	۱/۸۰	۰/۸۰
۶	۱/۸۰	۰/۸۰	۱/۸۵	۰/۸۰
۷	۱/۸۰	۰/۸۰	۱/۸۰	۰/۸۰
۸	۱/۷۰	۰/۷۰	۱/۷۰	۰/۷۰
۹	۱/۸۵	۰/۸۰	۱/۸۰	۰/۷۵
۱۰	۱/۸۰	۰/۸۵	۱/۸۰	۰/۸۰

جدول ۱: طول و عرض کلیه سنجاب های مورد مطالعه در دو سمت چپ و راست در نمای شکمی-پشتی

سنجاب	طول کلیه سمت راست	طول کلیه سمت چپ	طول مهره دوم کمری
۱	۱/۸۰	۱/۸۰	۰/۸۰
۲	۱/۷۰	۱/۷۵	۰/۸۰
۳	۱/۹۰	۱/۹۰	۰/۹۰
۴	۱/۷۰	۱/۷۰	۰/۷۵
۵	۱/۸۰	۱/۸۰	۰/۸۰
۶	۱/۸۰	۱/۸۵	۰/۷۵
۷	۱/۸۰	۱/۸۰	۰/۸۵
۸	۱/۷۰	۱/۷۰	۰/۸۵
۹	۱/۸۵	۱/۸۰	۰/۸۰
۱۰	۱/۸۰	۱/۸۰	۰/۸۰

جدول ۲: طول کلیه های دو سمت راست و چپ و طول مهره دوم کمری سنجاب در نمای شکمی-پشتی

بحث:

است. این اندازه در ارتباط با گربه بین ۲/۴ تا ۳ برابر طول مهره دوم کمری در نمای شکمی-پشتی است (۸). در این مطالعه بعد از تزریق ماده حاجب کلیه ها ظاهر شده و اندازه آنها بین ۲/۰۰ تا ۲/۶۴ برابر طول مهره دوم کمری در نمای شکمی-پشتی اندازه گیری شد. اندازه کلیه در دو سمت چپ و راست تفاوتی نداشت. نسبت طول کلیه در سنجاب نسبت به این نسبت در سگ و گربه کمتر بود ولی این میزان به دامنه نسبی طول کلیه در گربه نزدیک تر بود. کمتر بودن این نسبت در سنجاب می تواند به علت بلند تر بودن طول مهره کمری با توجه در سنجاب نسبت به سگ و گربه باشد. بر خلاف دیگر حیوانات مانند گربه و خرگوش مثانه در رادیوگراف ساده به خوبی مشخص نبود. همانند گربه و سگ کلیه سمت راست نسبت به کلیه سمت چپ کمی جلوتر قرار دارد و احتمالاً حالت گماری جانبی سمت راست که در این تحقیق مورد استفاده قرار گرفته بود این وضعیت را تشدید کرده باشد.

سنجاب یک پستاندار وحشی است که نگهداری از آن در دنیا بعنوان یک حیوان خانگی چندان معمول نیست. طی دهه گذشته در ایران تمایل زیادی به نگهداری از سنجاب از طرف مردم نشان داده شده است. تصویربرداری تشخیصی همانند دیگر گونه ها در تشخیص بیماری های سنجاب نیز کاربرد دارد. آناتومی رادیوگرافیک طبیعی بعضی از اندام های سنجاب (۷) و بعضی از بیماری های قابل تشخیص با رادیولوژی در این حیوان همانند ریکتز و هایپرپاراتیروئیدسم تغذیه ای گزارش شده است (۹). در رادیوگرافی ساده برخلاف سگ و گربه کلیه ها دیده نشد. در رادیوگراف ساده می توان اندازه کلیه را در سگ و گربه مشخص نمود (۸). اما در سنجاب بعلت کمبود چربی در اطراف کلیه و محوطه بطنی و همچنین ساینز کوچک کلیه ها در رادیوگرافی ساده اندازه طبیعی کلیه قابل محاسبه نیست. اندازه طبیعی کلیه در سگ بین ۲/۵ تا ۳/۵ برابر طول مهره دومی کمری در رادیوگراف شکمی-پشتی

منابع:

۱. اعتماد، الف. (۱۳۵۶)، پستانداران ایران، جلد اول، انتشارات انجمن ملی حفاظت منابع طبیعی و محیط انسانی.
۲. تورچیان، ف، سعیدی ع(۱۳۷۹)، مواد حاجب در رادیولوژی، انتشارات نور دانش ۵-۴۵.
3. Farrow CS., (2003), Veterinary diagnostic imaging (the dog and cat) volume 1, Mosby, 663-680.
4. Getty, R. (1986) Sisson and Grassman's Anatomy of the Domestic Animals., 5th ed., Vol. I., Edn., W.B. Saunders Co., Philadelphia 145-147.
5. Lavin L., (2002) Radiography in Veterinary Technology., 3th edtion W. B. Saunders 265-290.
6. Sundgren PC, Baath L, Tornquist C, Houngens Grynne S B, Kjaersgaard P, Almen T, (1996), Image quality and safety after iodixanol intravenous urography a comparison with iohexol, british journal of radiology, 69 (824), pp: 699-703
7. Thorington R.W., Darrow K., (2000), Anatomy of the squirrel wrist: Bones, ligaments, and muscles, J. of Morphology. Volume 246 Issue 2, Pages 85 – 102
8. Thrall D.E., (2007), Textbook of Veterinary Diagnostic Radiology, 5th Edition, Saunders Elsevier, 693-695.
9. Vajhi AR, A Rostami, M Masoudifard and D Faskhoodi, 2006. Radiographic study of vertebral lesions in pet Persian squirrels suffering from rickets and nutritional secondary hyperparathyroidism (a retrospective study in 51 cases) (Full paper). 6 th scientific meeting of European Association of Zoo- and Wildlife Veterinarians (EAZWV), 24 - 28 May, Budapest-Hungary.
10. Zuhair SA., Ehab E., Mayas AQ., Mohammmd AB., (2006), The status and distribution of the Persian squirrel (*squirrus anomalous*) in Dibben nature reserve, Jordan. Zoologische Abhandlungen (deresden), 55:199-207.