

مطالعه آناتومی بخش قدامی لوله گوارش در مرغ مروارید (مرغ شاخدار)

۱. جلیل پورحاجی موتاب * ۲. سید رشید هاشمی

چکیده

لوله گوارش در پرندگان از حفره دهانی شروع شده و به کلوک منتهی می‌گردد. مری بدلیل انتقال مواد غذایی، چینه دان بخاطر ذخیره موقتی غذا، پیش معده و سنگدان نیز به‌دلیل هضم شیمیایی و مکانیکی مواد غذایی در دستگاه گوارش پرنده دارای اهمیت می‌باشند. در این رابطه تاکنون تحقیقات آناتومیکی بر روی بعضی پرندگان خانواده قرقاول مانند مرغ مروارید انجام نشده است. برای این مطالعه ۲۰ عدد مرغ مروارید نر و ماده انتخاب شد و این اعضا مورد مطالعه آناتومی قرار گرفت. سپس اندازه گیری مورفومتری از اعضای مختلف لوله گوارش انجام شد. یافته‌های آناتومیکی مرغ شاخدار در اساس مشابه سایر ماکیان بود. ویژگی اختصاصی و متفاوت آناتومیکی مرغ شاخدار نسبت به سایر پرندگان در چینه‌دان و پیش‌معده مشاهده شد که چینه‌دان گلابی شکل بوده و پیش‌معده نیز به شکل لوله دارای انحنا بود. نتایج آزمون T student نشان داد تفاوت معناداری بین اندازه این اعضا در دو جنس وجود ندارد. نتایج حاصل از این تحقیق به عنوان اطلاعات پایه‌ای قابل ارائه می‌باشد.

واژگان کلیدی: آناتومی، مری، معده، مرغ مروارید.

۱. استادیار دانشکده دامپزشکی، واحد گرمسار، دانشگاه آزاد اسلامی، گرمسار، ایران.

۲. عضو گروه پژوهشی سلول‌های بنیادی و پزشکی بازساختی، جهاد دانشگاهی، خراسان رضوی، مشهد، ایران.

حداصل این دو قسمت فشرده‌گی به نام تنگه (Isthmus) وجود دارد. سنگدان از چهار توده عضلانی تشکیل می‌شود. این چهار توده به یک وتر (آپونوروز) مرکزی متصل می‌شوند. سطح داخلی حفره (لومن) سنگدان نیز توسط لایه‌ی کوتیکولی زرد رنگ بنام کویلین (Koilin) پوشش داده می‌شود (۶،۲،۸). مطالعات نشان می‌دهد در بعضی پرندگان مانند غاز و قرقاول مری و چینه دان در جنس ماده بزرگتر از جنس نر بوده و در هوبره (Captive bustards) جنس نر دارای مری، پیش معده و سنگدان بزرگتری نسبت به جنس ماده می‌باشد (۱۵،۳). در اردک دم دراز (Clangula hyemalis) نیز اختلاف معنی-داری بین پیش معده و سنگدان دو جنس نر و ماده مشاهده نشد (۴). در بعضی پرندگان مانند اردک، غاز و شاهین نیز چینه‌دان واقعی وجود نداشته و در کبوتر چینه‌دان دارای عروق خونی فراوان بوده و ماده غذایی برای تغذیه جوجه‌ها را فراهم می‌نماید (۵،۸،۱۳،۱۴). با بررسی تحقیقات صورت گرفته و مشاهده تفاوت-های آناتومیکی لوله گوارش در پرندگان و بدلیل اینکه این تفاوت‌ها در بعضی گونه‌ها بین دو جنس نیز مشاهده می‌شود، مرغ مروارید را که تاکنون مطالعه آناتومیکی در مری، چینه دان، پیش معده و سنگدان آن انجام نشده بود انتخاب گردید و این اندام‌ها در دو جنس بالغ نر و ماده مورد مطالعه قرار گرفت.

اهمیت پرندگان در محیط زیست و زندگی انسانها، به‌ویژه نقش آنها در تولید گوشت و تخم برکسی پوشیده نیست. مرغ مروارید بدلیل دارا بودن گوشتی لذیذ، با درصد پروتئین بالا و انرژی کم، پرورش آن امروزه افزایش یافته است. مرغ مروارید از نظر کلی نظیر مرغ زینتی و مرغ تاجدار همانند قرقاول (*Phasianus colchicums*)، طاووس و بوقلمون هستند و جزو خانواده پرندگان قرقاول محسوب می‌شوند. نام اولیه آنها مرغ گینه‌ای بوده که معرف منشاء و موطن اصلی آنها است. زائده ای قرمز رنگ در منقار این پرنده وجود دارد که در جنس نر بلند و برجسته است که بدلیل وجود همین زائده به این پرنده مرغ شاخدار نیز گفته می‌شود (۱۰،۱۱،۱۲) دستگاه گوارش پرنده از حفره دهانی شروع شده و تا کلوک امتداد می‌یابد. مری لوله‌ای عضلانی است که به دو بخش گردنی طویل و سینه‌ای تقسیم می‌شود و کار انتقال مواد غذایی از حلق به معده را انجام می‌دهد. چینه دان در ادامه مری و قبل از ورود به حفره بطنی به شکل کیسه متسع دیده شده و محل ذخیره موقتی غذا محسوب می‌شود. مواد غذایی در ادامه وارد مری سینه‌ای و سپس در محوطه بطنی وارد پیش‌معده یا معده غده‌ای شده و هضم گوارشی در این اندام انجام می‌شود، سپس در معده ماهیچه‌ای یا سنگدان (Gizzard or Muscular stomach) گوارش مکانیکی صورت می‌گیرد. در

مواد و روش کار

جمع آوری نمونه

برای این مطالعه ۲۰ قطعه مرغ مروارید بالغ نر و ماده (۱۰ نر و ۱۰ ماده) با میانگین سنی ۲۳ تا ۲۵ هفته (تشخیص سن پرنده از روی سیخک پا و زائده تاج انجام می‌گیرد. برای حصول اطمینان از پرنده فروش سوال کالبدگشایی

ابتدا تمامی پرنده‌ها تک تک به روش شرعی ذبح گردیدند و از سطح پشتی روی سینی کالبد شناسی خوابانده شدند. پس از کنار زدن مطالعه آناتومی

مطالعه آناتومیکی شامل توپوگرافی، شکل، رنگ و موقعیت مری، چینه‌دان، پیش‌معه و سنگدان در محل اصلی آنها در گردن و حفره بطنی صورت گرفت و تصاویر لازم گرفته شد. در مرحله بعد، مری همراه با بخشی از حفره دهانی حلقی و چینه‌دان، پیش‌معه، مطالعه مورفومتری و آزمون آماری

بعد از گسترش در سینی بوسیله کولیس طول و عرض قسمت‌های مختلف اندام‌های مورد مطالعه اندازه‌گیری و تصاویر لازم از آنها گرفته شد. هنگام تصویربرداری میله‌هایی با اندازه مشخص در کنار اندام‌ها قرار داده شد تا اندازه‌های گرفته شده در تصویرنمایان شود. میانگین طول و عرض قسمت‌های مختلف به تفکیک ۲ جنس نر و ماده محاسبه و از هرکدام انحراف معیار

گردید) از چهار پرنده فروشی مختلف شهرستان قم خریداری گردید. پرنده‌گان برای کالبدگشایی و انجام مطالعات آناتومی و مورفومتری به سالن تشریح منتقل شدند.

پوست از روی حفره بطنی، عضلات شکمی از جوانب بریده شد تا تمام اعضاء حفره بطنی نمایان گردند.

سنگدان و بخش ابتدای دوازدهه از محل اتصال خود جدا و از محوطه بطنی پرنده خارج گردید. همچنین در انتها از محور طولی نیز برش سرتاسری از ابتدای مری گردنی تا انتهای سنگدان انجام شد و آناتومی این اعضا از داخل مورد بررسی قرار گرفت.

گرفته شد. در نهایت آزمون آماری برای میانگین طول و عرض هرعضو در دو جنس انجام شد و این کار توسط نرم افزار SPSS نسخه ۲۲ صورت گرفت و آزمون T student مورد استفاده قرار گرفت و سطح $p \leq 0.05$ برای معنی‌دار بودن اختلاف بین داده‌ها در نظر گرفته شد.

نتایج

نتایج آناتومی

آناتومی قسمت ابتدایی لوله گوارش مرغ مروارید شامل مری، پیش معده و سنگدان از نظر ساختار و موقعیت در اساس همانند سایر پرندگان بود.

مری و چینه دان

بود و در مرغ مروارید به شکل کروی تا گلابی شکل مشاهده می‌شد. در سمت راست پایه گردن روی سمت راست استخوان فورکولا و روی ماهیچه‌های سینه‌ای به شکل یک سوپه قرار می‌گرفت و تنها توسط پوست پوشیده می‌شد و با سیاهرگ و داج راست مجاورت داشت. پهنای آن در محل اتصال دو مری گردنی و سینه‌ای و سمت مقابلش تا حدودی کمتر از بخش میانی بود. دیواره بسیار ظریفی با ضخامت کمتر از یک میلی‌متر داشته و سطح داخلی آن فاقد چین بود. ارتباط بین مری گردنی و مری سینه‌ای در سمت داخلی چینه‌دان، طوری بود که در صورت نیاز غذا به طور مستقیم از طریق این گذرگاه وارد مری سینه‌ای شود. در ادامه کمی خلفی‌تر از محل ورود مری گردنی به چینه‌دان، مری سینه‌ای از چینه‌دان با پهنای مشابه با بخش انتهایی مری گردنی شروع می‌گشت و پس از عبور از بین دو شاخ استخوان فورکولا وارد حفره بطنی می‌شد و با سرخرگ سبات راست و چپ، سیاهرگ و داج راست و چپ و نای

از سطح خارجی، مری گردنی، مری سینه‌ای و چینه‌دان به رنگ کرم متمایل به قرمز روشن مشاهده شدند. مری ساختاری لوله‌ای شکل داشت که حفره‌ی حلقی دهانی پرنده را به چینه‌دان و از چینه‌دان به پیش‌معده ارتباط می‌داد. مری دارای دو بخش گردنی و سینه‌ای بود. بخش گردنی مری به دلیل طول بلند گردن مرغ مروارید طول بیشتری از مری سینه‌ای داشت. ابتدا با پهنای بیشتری روی سطح پشتی نای قرار می‌گرفت، سپس با کاهش پهنای در ادامه مسیر در یک سوم قدامی گردن به سمت راست گردن و نای تغییر مسیر می‌داد. این بخش تنها با پوست، پوشیده می‌شد و مجاور سیاهرگ و داج راست و غده تیموس قرار داشت. مری، پیش از ورود به بخش قدامی حفره‌ی بطنی (بدنی)، بین شاخه‌های استخوان فورکولا اتساع می‌یافت و چینه‌دان را تشکیل می‌داد. با برش طولی مری گردنی چین‌های طولی در سطح داخلی لومن قابل مشاهده بود. چینه‌دان به صورت یک ته‌کیسه یا دایورتیکولوم متسع شده از مری

کمی کمتر از ابتدای خود، وارد پیش‌معدده می‌شد. سطح داخل لومن بخش سینه‌ای مری نیز دارای چین‌های طولی بود و به ترتیب با کیسه‌های هوایی گردنی، کیسه‌ی هوایی منفرد ترقوه‌ای و کیسه‌های هوایی سینه‌ای قدامی، محصور می‌شد (تصویر ۱ و ۲، ۴).

سیلیاک بود، پیش‌معدده را نیز در بر می‌گرفت. انتهای خلفی پیش‌معدده با یک فشردگی مشخص متمایل به جانب به تنگه (ایستموس) ختم می‌گردید. ابتدا و انتهای پیش‌معدده پهنای کمتری از بخش میانی داشت. در سطح داخلی لومن آن چین‌های طولی کم ارتفاعی همراه با پرز مشاهده گردید. پرزها به شکل برجستگی‌های کوچکی و دارای سوارخ مرکزی بودند که ترشحات پیش‌معدده از آن تخلیه می‌شد. تنگه به صورت یک لوله کوتاه پیش‌معدده را به سنگدان ارتباط می‌داد و رنگ آن کمی روشن‌تر از رنگ پیش‌معدده بوده و بیشتر کرم رنگ بود (تصویر ۳، ۴ و ۱).

از سمت عقب و راست با روده‌ها مجاور بود. سطح تحتانی سنگدان، مجاور دیواره‌ی تحتانی حفره بطنی بود و امکان لمس این سطح از بیرون در ادامه استخوان جناغ وجود داشت. سطح پشتی آن در جنس ماده با تخمدان هم مجاور بود. کیسه‌ی هوایی شکمی چپ و روبروی سطح جانبی راست سنگدان قرار می‌گرفت. روده بند(مزانتر) پشتی که ورقه‌ی

مجاورت پیدا می‌کرد. به تدریج که به سوی عقب پیش می‌رفت، در فضای بین دنده‌ای سوم و چهارم، از پشت نای به سمت چپ آن متمایل می‌شد. مری بین جعبه صورتی یا سیرینکس و سطح تحتانی شش، کمی فشرده می‌شد، تا به قاعده‌ی قلب و سطح پشتی کبد برسد و کمی متمایل به سمت چپ با پهنای

پیش‌معدده و تنگه

معدده‌ی غده‌ای یا پیش‌معدده دوکی شکل بوده و به‌طور مستقیم از مری سینه‌ای آغاز می‌شد و رنگ آن کرم تا قرمز روشن بود که در ربع پایینی و چپ حفره‌ی بدنی قرار داشت و محور طولی آن از جهت قدامی پشتی میانی، به جهت خلفی تحتانی و جانبی امتداد داشت. وجود پیش‌معدده، ایجاد فرورفتگی در سطح پشتی کبد می‌کرد. پیش‌معدده مجاور کیسه‌هوائی شکمی چپ، و کیسه‌هوائی سینه‌ای خلفی همان‌سو بود و همراه با طحال، در جیبی از کیسه‌ی صفاقی احشایی، مستقر می‌شد. چین صفاقی پشتی که در بردارنده‌ی شاخه‌هایی از سرخرگ

سنگدان

در ادامه پیش‌معدده سنگدان همانند صدفی با دو کفه محدب قرار داشت. بیشترین حجم آن در ربع پایینی و چپ حفره‌ی بدن قرار داشت. ولی بخش پیلور در سمت راست خط میانی قرار می‌گرفت. قوام آن بسیار سفت بود. سنگدان، مجاور سطح پشتی لوب چپ کبد و بخشی از آن نیز با لوب راست کبد تماس داشت. از سمت جلو و راست، سنگدان مجاور طحال،

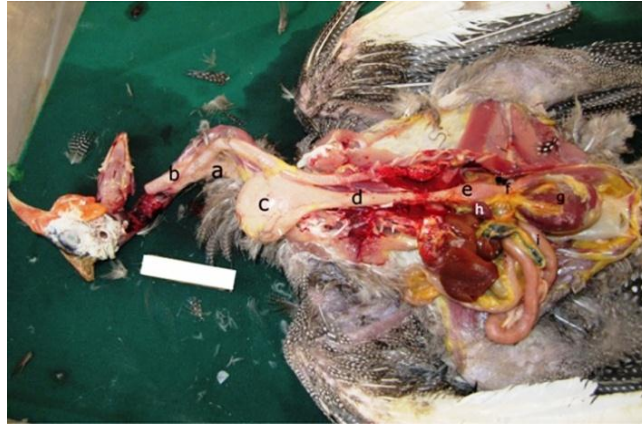سرروزی از پیش‌معدده تا سنگدان بود و شاخه‌ای از سرخرگ سیلیاک را در برداشت، سنگدان را به جناغ و قطعات مختلفی از روده پیوند می‌داد و از طرف دیگر به رباط داسی شکل کبد پیوسته بود. بخش اعظم سنگدان را چهار توده عضلانی از نوع صاف تشکیل می‌داد. این چهار توده عضلانی به یک آپونروز مرکزی سفید رنگ متصل می‌شدند. دو ماهیچه به صورت جانبی قرار داشتند و به شکل ماهیچه پشتی جانبی و تحتانی جانبی قرار می‌گرفتند و دو توده ماهیچه دیگر نیز به شکل قدامی پشتی و خلفی تحتانی بودند. توده ماهیچه‌ای قدامی پشتی، در داخل دایورتیکولوم یا ته‌کیسه قدامی و توده ماهیچه‌ای خلفی تحتانی در داخل دایورتیکولوم یا ته‌کیسه خلفی را ایجاد می‌کرد. ته‌کیسه قدامی از جلو به تنگه و از راست یا همان ناحیه پیلور به ابتدای دوازدهه نزولی متصل می‌شد. وجود شیارهای حلقوی در بخش پشتی و بخش تحتانی دیواره‌ی ضخیم شده‌ی بدنه‌ی

سنگدان باعث ایجاد ته‌کیسه با دیواره نازک قدامی و ته‌کیسه با دیواره نازک خلفی می‌شد. ماهیچه‌های قرمز براق ته‌کیسه قدامی، به نام ماهیچه‌ی بینابینی قدامی بدون هیچگونه مرزی، تا بخش پشتی سنگدان ادامه می‌یافت. در حالی که ماهیچه‌ی ته‌کیسه خلفی، به نام ماهیچه‌ی بینابینی خلفی، تا بخش تحتانی ادامه داشت. هر یک از این دو بخش بدنه‌ی سنگدان از توده‌ی بزرگی از ماهیچه‌های صاف به رنگ قرمز تیره تشکیل شده بود. رشته‌ها یا الیاف ماهیچه‌های جانبی، از هسته‌ی سفید شکل وتر تاندونی مرکزی شروع و به سمت سطوح جانبی و میانی ادامه می‌یافت. Koilin در داخل سنگدان زرد رنگ و شبه‌شاخی مشابه لایه‌ی کراتینی مشاهده شد. این پوشش بر روی مخاط قرار داشت و در ناحیه‌ی وترها صاف و در ته‌کیسه‌ها خطوط برجسته‌ی طولی و عرضی را تشکیل می‌داد. محتویات سنگدان در تمام نمونه‌ها دارای سنگ ریزه بود (تصویر ۴ و ۲، ۳ و ۱).

نتایج مورفومتری و آزمون آماری

نتایج محاسبات نشان داد میانگین طول و عرض مری، چینه دان، پیش‌معدده و سنگدان در جنس ماده بزرگتر از جنس نر می‌باشد ولی نتایج آزمون آماری T student نشان داد که این اختلاف معنی‌دار نمی‌-

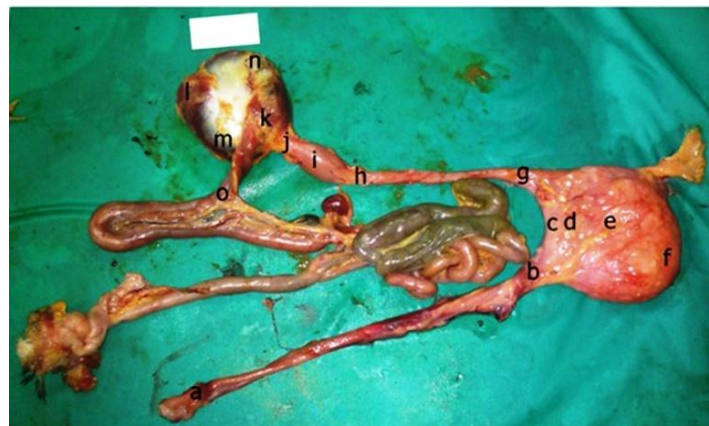باشد. میانگین و انحراف معیار طول و عرض اندام‌های مورد مطالعه در هر دو جنس در جدول ۱ نشان داده شده است.



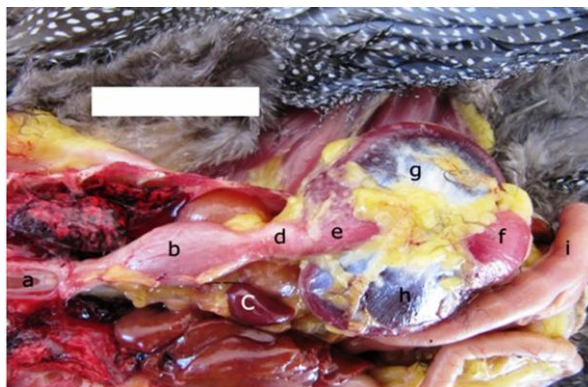
تصویر ۱. محوطه بطنی مرغ مروارید نر بالغ. a. مری

گردنی، b نای، c چینه‌دان، d مری سینه‌ای، e پیش معده، f تنگه، g سنگدان، h طحال، i دوازدهه.

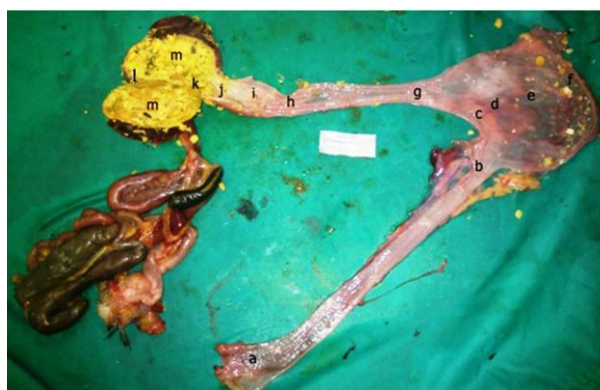اندازه میله ۶ cm.



تصویر ۲. لوله گوارش مرغ مروارید ماده بالغ. a ابتدای مری گردنی، b انتهای مری گردنی، c گذرگاه چینه‌دان، d پایه چینه‌دان، e بخش میانی چینه‌دان، f ته کیسه چینه‌دان، g ابتدای مری سینه‌ای، h انتهای مری سینه‌ای، i پیش معده، j تنگه، k عضله قدامی پشتی سنگدان، l عضله خلفی تحتانی سنگدان، m عضله پشتی جانبی سنگدان، n عضله تحتانی جانبی سنگدان، o دوازدهه. اندازه میله ۳ cm.



تصویر ۳- محوطه بطنی مرغ مروارید نر بالغ. a مری سینه‌ای، b پیش معده، c طحال، d تنگه، e عضله قدامی پشتی سنگدان، f عضله خلفی تحتانی سنگدان، g عضله تحتانی جانبی سنگدان، h عضله پشتی جانبی سنگدان، i دوازدهه. اندازه میله ۴ cm.



تصویر ۴- لومن باز شده لوله گوارش مرغ مروارید نر بالغ. a ابتدای مری گردنی، b انتهای مری گردنی، c گذرگاه چینه دان، d پایه چینه دان، e بخش میانی چینه دان، f ته کیسه چینه دان، g ابتدای مری سینه‌ای، h انتهای مری سینه‌ای، i پیش معده، j تنگه، k ته کیسه قدامی سنگدان، l ته کیسه خلفی سنگدان، m لایه کوتیکولی سنگدان. اندازه میله ۳ cm.

جدول ۱- میانگین طول و عرض مری، چینه‌دان، پیش معده و سنگدان بر حسب میلی متر

میانگین ابعاد		جنسیت	
		ماده	نر
میانگین	انحراف معیار	میانگین	انحراف معیار
طول مری گردنی	۱۲۶/۷۰	۹/۴۴	۱۲۲/۲۰
عرض مری گردنی	۷/۴۲	۰/۶۳	۶/۳۳
طول مری سینه‌ای	۸۳/۳۰	۷/۸۲	۸۱/۶۰
عرض مری سینه‌ای	۶/۳۳	۰/۴۸	۵/۹۷
طول چینه‌دان	۴۹/۵۰	۳/۵۲	۴۷/۹۰
عرض چینه‌دان	۲۸/۳۳	۱/۹۵	۲۷/۴۹
طول پیش معده	۳۳/۱۰	۳/۴۶	۳۱/۵۰
عرض پیش معده	۸/۳۸	۲/۴۱	۸/۱۲
طول تنگه	۱۴/۷۰	۱/۳۵	۱۳/۶۰
عرض تنگه	۵/۹۲	۰/۴۷	۵/۴۳
طول سنگدان	۵۱/۱۰	۴/۶۲	۴۹/۶۰
عرض سنگدان	۴۸/۵	۳/۵۳	۴۶/۹

بحث

راست گردن قرار داشته و از این نظر با کبوتر متفاوت است. پیش معده نیز در مرغ مروارید مشابه با ماکیان، جغد، شاهین، شترمرغ و مرغ هندی بوده بصورت دوکی مشاهده شده و با کبک، اردک و کبوتر متفاوت می-باشد. شکل پیش معده مرغ مروارید بدلیل اینکه در قسمت تحتانی دارای انحنا بوده بیشتر با شترمرغ منطبق می‌باشد. شکل سنگدان نیز همانند سایرپرندگان مطالعه شده به شکل دو کفه محدب بود و تفاوت قابل ملاحظه‌ای در آن دیده نشد. همچنین Yovchev و همکاران (۲۰۱۲) اعلام کردند که طول مری و چینه‌دان در قرقاول ماده بزرگتر از نر می‌باشد (۱۵). Bailey و همکاران نیز (۱۹۹۷) گزارش کردند که در جنس نر هوبره مری، پیش‌معده و سنگدان نسبت به ماده طولتر و عریضتر می‌باشد (۳). در مطالعه Dziala Szczepanczyk و همکاران (۲۰۰۵) بر روی اردک دم‌دراز عنوان شد که اندازه پیش معده و سنگدان در ماده‌ها کمی بیشتر از نرها است که این اختلاف معنی‌دار نیست (۴). در مطالعه حاضر مرغ مروارید برخلاف پرنده هوبره طول و عرض مری، در جنس ماده بزرگتر از جنس نر است و با قرقاول مشابه بوده ولی کاملاً منطبق نمی‌باشد به این دلیل که میانگین مری و چینه دان در مرغ مروارید ماده از جنس نر بزرگتر و طولتر است ولی آزمون آماری نشان داد که این اختلاف بصورت معنی‌دار نیست. در مورد پیش‌معده و سنگدان نیز یافته‌های تحقیق حاضر با اردک دم‌دراز کاملاً منطبق می‌باشد و علیرغم بزرگتر بودن این اندام‌ها در جنس ماده نسبت به جنس نر، این اختلاف معنی‌دار نیست. در نهایت می‌توان نتیجه گرفت مری، چینه دان، پیش معده و سنگدان در مرغ مروارید از نظر

مری، چینه دان، پیش معده و سنگدان در مرغ مروارید از نظر آناتومی و بافت شناسی در اساس مشابه با سایر پرندگان می‌باشد. Nickel و Schummer (۱۹۷۷) نشان دادند، چینه دان در ماکیان در سمت چپ و کروی بوده و در کبوتر نیز به شکل کروی و قرینه مشاهده می‌شود که به سمت دیگر نیز کشیده شده است. در پرندگان آبی مانند اردک و غاز نیز چینه دان به شکل حقیقی وجود ندارد و به صورت تحلیل رفته و دوکی شکل می‌باشد. پیش معده در ماکیان اندامی دوکی بوده که در لومن چین‌های طولی کم ارتفاع همراه با پرز دارد (۸). Mot (۲۰۱۱) اعلام نمود چینه دان جغد به شکل کیسه کروی بوده و در شاهین نیز وجود ندارد. پیش‌معده نیز در هر دو گونه همانند ماکیان، دوکی شکل و سنگدان به شکل دو صفحه محدب مشاهده می‌شود (۷). Oliveira (۲۰۰۸) گزارش داد پیش‌معده شترمرغ بالغ همانند ماکیان در سمت چپ حفره بطنی قرار دارد ولی برخلاف ماکیان اندکی به سمت تحتانی پیش‌معده دارد. سنگدان نیز به شکل صدف دو سطح محدب بوده و دارای ساختاری مشابه با ماکیان است (۹). Hassan و Moussa (۲۰۱۲) عنوان کردند پیش‌معده در اردک لوله‌ای شکل و در کبوتر مخروطی مانند می‌باشد و سنگدان نیز در هر دو پرنده عدسی شکل و به صورت دو سطح محدب مشاهده شد (۵). Rossi و همکاران نیز (۲۰۰۵) اعلام کردند پیش‌معده کبک مخروطی شکل بوده و سنگدان به شکل دو کفه عدسی مسطح است (۱۳). در مطالعه حاضر چینه دان حضور داشته ولی از نظر ظاهری تاحدودی متفاوت بوده و کروی نبوده و گلابی شکل است. چینه‌دان از نظر موقعیت همانند ماکیان در سمت

بصورت گلابی شکل بوده و پیش‌معه نیز بصورت لوله دوکی دارای انحنای دیده شد. نتایج حاصل از این تحقیق به عنوان اطلاعات پایه ای قابل ارائه می باشد.

آناتومی و بافت شناسی تا حدود زیادی مشابه ماکیان می‌باشد و تفاوت معنی‌داری نیز بین اندازه این اعضا در دو جنس وجود ندارد. ویژگی قابل ذکر آناتومیکی در چینه‌دان و پیش‌معه مشاهده شد که چینه‌دان

تشکر و سپاسگزاری

نویسندگان این مقاله از کارکنان سالن تشریح دانشکده دامپزشکی تشکر و قدردانی می‌نمایند.

منابع

۱. شمسانی، الف. ه. (۱۳۷۱): مرغان مروارید، چاپ اول، انتشارات تحقیقات کشاورزی کشور، ۱-۴۰.
۲. نبی پور، الف.، راجی، الف. ح. (۱۳۸۸): مطالعه مقایسه‌ای خصوصیات بافتی و هیستوشیمیایی مری در جوجه شترمرغ، مجله تحقیقات دامپزشکی، ۶۴ (۴): ۲۹۷-۳۰۰.
- 3- Bailey, T.A., Mensah- Brown, E.P., Samour, J.H., Naldo, J., Lawrence, P., Gamer, A. (1997): Comparative morphology of the alimentary tract and its glandular derivatives of captive bustards. J. Anat. 191(3): 387-398.
- 4- Dziala Szczepanczyk, E. (2005): Morphological and morphometric characteristics of the glandular stomach and gizzard in long tailed duck clangula hyemalis. Zool. Pol. 50(1-4): 49-61.

- 5- Hassan, S.A., Moussa, E.A. (2012): Gross and microscopic studies on the stomach of somestic suck (*anas platyrhynchos*) and somes-tic pigeon (*columba livia domestica*). J. Vet. Anat. 5(2): 105-127.
- 6- Klem, J.R., Brancato, C.R., Catalano, J.F., and Huzmin, F.C. (1976): Gross morphology and general histology and omnivorous species of birds. Acta. Biol. Acsd. Sci. Hung. 27: 135-145.
- 7- Mot, M. (2009): Morphological aspects of digestive apparatus partridge and dove. Lucr. Stiin. Med. Vet. XLII 2: 338-340.
- 8- Nickel, R., Schummer, A. (1977): Anatomy of the domestic birds. Verla. Paul. Parey. Berlin. pp. 85- 94.
- 9- Oliveira, D., Colaco Filho, M., Santos, J.F., Oliveira, D., Barbosa, A.M.S. (2008): Anatomic description of the proventriculus and gizzard of an ostrich. Animal macroscopic anatomy. Braz. J. Morphol. Sci. 25(1-4): 1-34.
- 10- Pourhaji Moutab, J. Touni, S. R. (2017): Anatomical and histological study of large intestine in guinea fowl. Vet. Journ. 111:40-50.
- 11- Pourhaji Moutab, J. Abbaszadeh, P. Touni, S. R. (2015): Morphological and histological study of the liver, spleen and pancreas in Guinea fowl, Vet. Jour. 106: 76-83.
- 12- Pourhaji Moutab, J. Sargazi, P. Touni, S. R. Hoseini, S.H. (2014): Histomorphological study on small intestine in Guinea fowl, Jour. Vet. Res. 64(4):395-399.
- 13- Rossi, J.R., Baraldi, S.M., Oliveira, A.D. (2005): Morphology of glandular stomach (*ventriculus glandularis*) and muscular stomach (*ventriculus muscularis*) of the partridge *rhyngotus rufescens*. Ciên. Rur. 35(6): 1319-1324.
- 14- Sagsoz, H., Liman, N. (2009): Structure of the oesophagus and morphometric, histochemical-immunohistochemical profiles of the oesophageal gland during the post-hatching period of japanese quails. Anat. Histol. Embryol. 38(5): 330-340.
- 15- Yovchev, D., Dimitrov, R., Kostov, D., Vladova, D. (2012): Age morphometry of some internal organs in common pheasant. (*phasianus colchicus colchicus*). Tra. J. Sci. 10(3): 48-52.