

مطالعه کالبد شناسی بطن های مغزی گوسفند لری با استفاده از قالب های خوردگی

محسن عباسی^{1*}، عباس پیرزادی² و شهریار یاوری²

(تاریخ دریافت: 91/8/1 ؛ تاریخ پذیرش: 91/8/14)

چکیده

اندازه مغز در حیوانات مختلف و حتی افراد یک گونه با توجه به جثه متغیر است و این تغییرات بر اندازه، شکل و موقعیت بطنهای مغزی نیز تاثیر دارد. آموزش برخی از ساختارهای اعضاء بدون وجود قالب داخلی از آنها به سختی ممکن است در حالیکه با وجود قالب آنها فهم مطلب برای دانشجویان به سادگی ممکن میشود. با توجه به موارد فوق، در این تحقیق، به نحوه تهیه قالبهای بطنی مغز در گوسفند لری پرداخته شده است. به این منظور 30 عدد سر گوسفند لری سالم مورد استفاده قرار گرفت. پس از جداسازی استخوانهای سقف جمجمه، فیکس شدن مغزها در محل خود صورت گرفت. با قرار دادن سرسوزنهای فلزی در موقعیت مناسب و هدایت آن به داخل بطنهای جانبی، تزریق ماده قالبگیری شامل سیلیکون و چسب سنگ صورت گرفت. با آماده شدن قالبهای بطنها، ساختمان، شکل و موقعیت آنها بررسی و مشخص گردید.

کلمات کلیدی : آناتومی، بطن های مغزی، گوسفند، قالب های سیلیکونی.

1- دانشیار علوم تشریحی، دانشکده دامپزشکی، دانشگاه لرستان

2- کارشناسان دانشکده دامپزشکی دانشگاه لرستان

* - مسئول مکاتبات ، پست الکترونیکی abbasi521@yahoo.com

مقدمه

سیستم بطنی مغز پستانداران شامل دو بطن جانبی و بطنهای سوم و چهارم است. هر بطن جانبی از طریق یک سوراخ بین بطنی با بطن سوم ارتباط دارند. بطن سوم به صورت اتافکی کوچک و باریک و در موقعیت مید ساژیتال است که محل چسبندگی بین تالاموسی از دینسفال را احاطه کرده است. مجرای مزنسفالیک یا مجرای سیلویوس یک کانال است که بطن سوم را به بطن چهارم مرتبط می کند. بطن چهارم در رومبسنفال قرار دارد و به کانال مرکزی نخاع ادامه می یابد (5 و 7). مایع مغزی نخاعی به طور طبیعی مایعی شفاف و بیرنگ است که به وسیله شبکه کوروئید مغز از پلاسمای خون شکل می گیرد. مایع مغزی نخاعی در داخل سیستم بطنی و کانال مرکزی نخاع جریان دارد. این مایع از طریق روزنه های دو طرفه موجود در بطن چهارم در داخل فضای زیر نرم شامه ای جریان می یابد. در انسان و گوشتخواران علاوه بر دو روزنه طرفینی یک روزنه میانی سوم هم وجود دارد. دو مسیر اصلی تخلیه برای برگشت مایع مغزی نخاعی به خون، پرز عنكبوتیه ای و سیستم لنفاوی همراه با اعصاب محیطی است. مایع مغزی نخاعی بالشتک سیستم عصبی مرکزی است و به عنوان یک بافر شیمیایی عمل میکند. این مایع مواد غذایی و تولیدات زائد را منتقل می کند و احتمالاً عملکرد سیستم لنفاوی را ایفا می کند که مغز فاقد آن است (10).

در بررسی حاضر به نحوه تهیه قالب به روش خوردگی از بطن های مغزی گوسفند لری پرداخته می شود که در امر آموزش آناتومی سیستم عصبی و پژوهش نقش بسزایی دارد.

مواد و روش کار

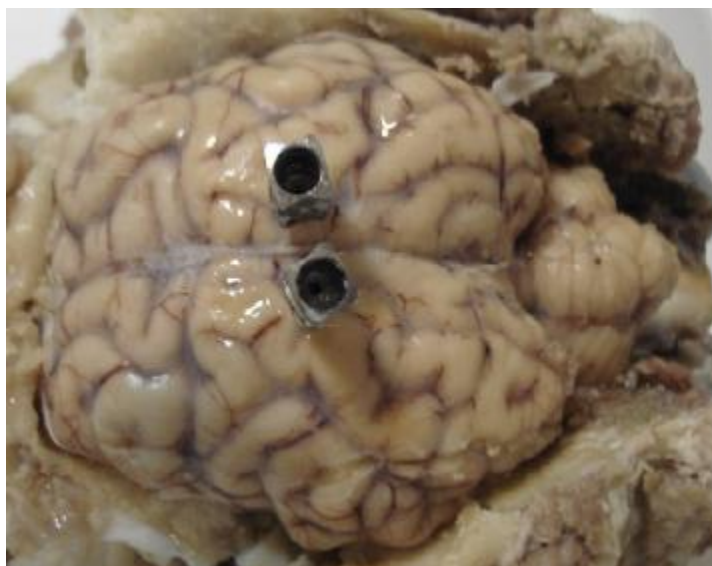
به منظور انجام این تحقیق، تعداد سی عدد سر گوسفند لری سالم شامل 15 ماده و 15 نر بالغ (با سن بالای یک سال) با توجه به مشخصات فنوتیپی این گوسفندان (1)، از کشتارگاه خرم آباد جمع آوری گردید و پس از کشتار به آزمایشگاه دانشکده دامپزشکی انتقال داده شدند. با برشهای مناسب بر روی جمجمه، استخوانهای سقف و طرفین جمجمه برداشته شدند.

سپس برای انجام تثبیت بافت عصبی، پرده منژ از روی مغز و مخچه برداشته شد تا نفوذ محلول فیکساتیو بهتر صورت گیرد. نمونه ها در محیط تثبیت کننده فرمالین 10 درصد قرار می گرفتند و محتویات کاسه سر در موقعیت طبیعی فیکس شدند. پس از آماده سازی نمونه ها، با استفاده از سر سوزن های فلزی که در داخل بطن ها قرار میگرفت، تزریق سیلیکون و چسب سنگ آماده شده، به داخل بطن جانبی مغز صورت می گرفت تا زمانیکه شاهد خروج سیلیکون و چسب سنگ از بطن چهارم در ناحیه خلفی زیر مخچه و یا از بطن جانبی سمت مقابل که داخل آن نیز سرسوزن قرار داده شده بود، باشیم. با اطمینان از پر شدن تمامی بطنهای مغزی نمونه ها جهت سفت شدن ماده قالبگیری و تشکیل قالب به مدت 24 ساعت در محیط آزمایشگاه نگهداری شده و پس از سفت شدن آنها، مغزها از جمجمه خارج میشدند. سپس جهت حذف بافتهای مغزی احاطه کننده قالب، نمونه ها در داخل محلولی اسیدی که از آب حاوی اسید سولفوریک با غلظت 20 درصد تشکیل گردیده قرار داده می شدند. پس از حذف بافت های اضافی که با مشاهده روزانه مشخص می گردید قالب ها در زیر آب جاری شسته شده و مورد استفاده قرار می گرفتند.

نتایج

با توجه به بررسی های صورت گرفته و عدم رهیافت مناسب برای تهیه قالب از بطن های مغزی در این طرح سعی شد بهترین و کاربردی ترین روش در این مورد مشخص گردد. ابتدا طول مغز از ابتدای لبه قدامی مغز تا انتهای خلفی کرمینه مخچه در خط میانی با استفاده از کولیس دیجیتال اندازه گیری گردید. با مشخص شدن طول مورد نظر، به فاصله نیمی از طول محاسبه شده، در خط میانی مغز و در فاصله حداکثر نیم سانتی متری از شیار میانی مغز، محل قرار دادن سرسوزن فلزی مشخص گردید. برای اطمینان از

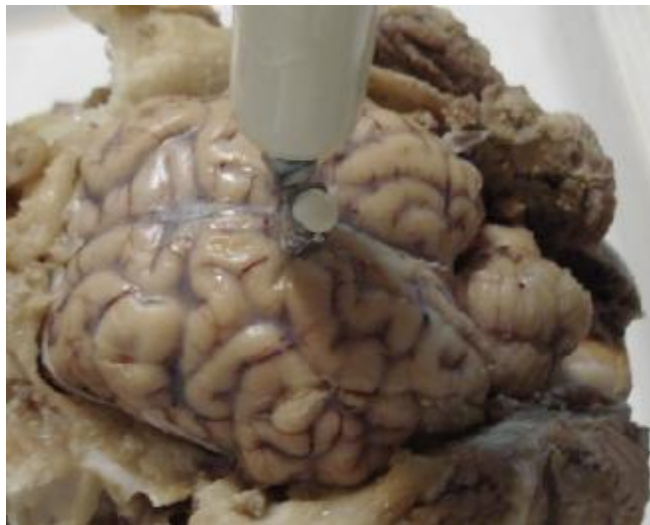باز بودن بطن ها و برقراری ارتباط بین بطن ها یک سرسوزن دیگر به موازات و قرینه محل قبلی در داخل مغز وارد می شود (تصویر 1). عمق سرسوزن وارد شده به مغز با برش های سهمی که به مغز داده شد و تعیین فاصله سطح پشتی مغز تا بطن جانبی که برای چندین نمونه انجام شد، مشخص گردید. این فاصله حدود 22 میلی متر تعیین گردید. پس از قرارگیری سرسوزن در محل مشخص شده، با استفاده از سرنگ حاوی سرم و یا آب، با فشار ملایم، از یک سرسوزن وارد بطن شده و با وارد شدن به سایر بطن ها از سرسوزن دیگر خارج می شود که نشان دهنده مرتبط بودن و باز



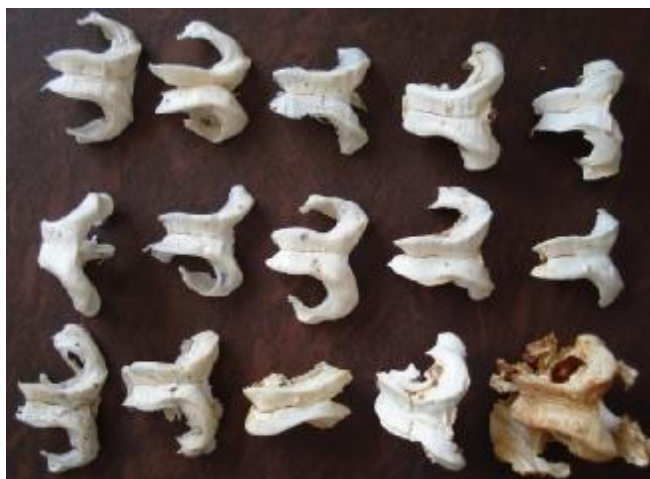تصویر ۱: قرار دادن سرسوزن فلزی دوم در نیمکره دیگر مغز.

بودن بطن های مغزی است. با وارد کردن هوا به داخل بطنها از طریق سرنگ حاوی هوا می توان از خروج آب یا سرم وارد شده به بطن ها اطمینان حاصل نمود. با وارد کردن ماده قالب گیری از طریق سرنگ به بطن، تا پر شدن تمامی بطن ها از ماده مورد نظر و خروج آن از سرسوزن وارد شده در بطن جانبی سمت دیگر، این تزریق همراه با فشار ادامه می یابد (تصویر 2). پس از اتمام تزریق ماده

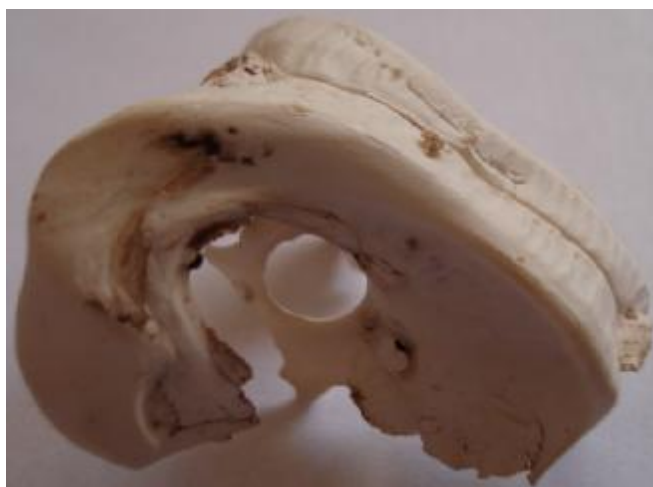قالب گیری و انسداد سوراخ های محل سرسوزن ها، سخت شدن آنها در شرایط آزمایشگاه انجام می شود و با عمل خوردگی آنها در اسید، قالب ها آماده استفاده هستند. با تمیز کردن و علامت گذاری قالب بطن ها، استفاده از آنها در فعالیت های آموزشی و پژوهشی میسر می شود (تصاویر 3 تا 5).



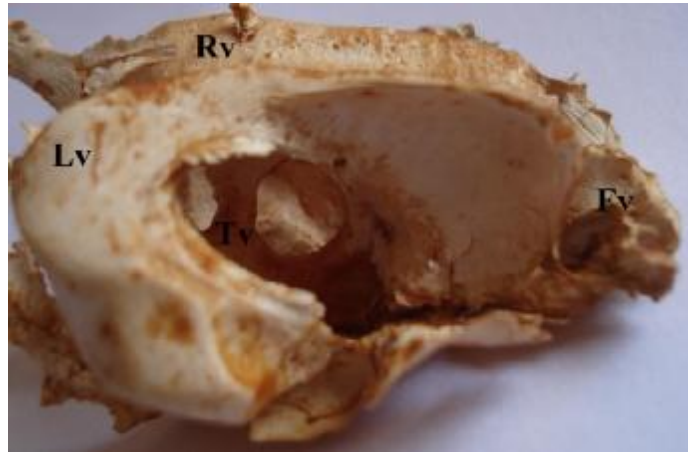
تصویر 2: پر شدن بطن های مغزی با خروج سیلیکون از سرسوزن دیگر.



تصویر 3: تعدادی از قالبهای آماده شده از بطنهای مغزی.



تصویر 4: قالب سیلیکونی از بطنهای مغزی از نمای جانبی.



تصویر 5: قالب چسب سنگی از بطنهای مغزی گوسفند که چهار بطن مشخص شده اند. بطن جانبی راست (Rv) و چپ (Lv)، بطن سوم (Tv) و بطن چهارم (Fv).

بحث

یکی از مشکلات آموزش و تفهیم بحث های آناتومی در آموزش دانشجویان پزشکی و دامپزشکی به تفهیم ساختارهای داخلی و سه بعدی اعضاء برمی گردد. اعضایی که با تشریح آنها، تنها با استفاده از تصاویر مجازی دانشجو قادر به بازسازی ذهنی آن ساختار خواهد بود که نمونه بارز آنرا می توان در شکل، اندازه و موقعیت و ارتباطات بطنهای مغزی مشاهده نمود. ساختمان هایی که در داخل مغز و بافت های آن قرار گرفته و با باز شدن آن بطن ها براحتی قابل مشاهده نیستند. علاوه بر آن می توان از ساختمان داخلی ریه و انشعابات کوچک و بزرگ در داخل آن نام برد. در این موارد بهترین روش استفاده از قالب های تهیه شده از این ساختمان ها است که بسیار راحت به تفهیم مطلب می پردازند (3).

از طرفی تزریق دارو و سایر مواد شیمیایی مستقیماً به داخل مغز یکی از روشهای تحقیق بر عملکرد مواد و داروهاست که مدت های مدیدی است از آن استفاده به عمل می آید و برای پرهیز

از صدمات جدی به مغز در حین آزمایشات، از قراردادن کانولا در مغز بهره می برند (4). وجود اختلافات مورفولوژیک در حیوانات مختلف باعث شده است که امروزه در مورد برخی ساختارهای آناتومیک مغزی، بررسیهایی آناتومیک در حیوانات صورت می گیرد. بیشترین تنوع در شکل و اندازه جمجمه را در نژادهای مختلف سگ میتوان شاهد بود که طولی بین 7 تا 28 سانتیمتر را به خود اختصاص داده اند. این تفاوت شکلی و اندازه ای جمجمه باعث تغییراتی در شکل و اندازه مغز و رفتارهای حیوان می شود (14). اختلاف آماری معنی داری در اندازه مغز در نژادهای مختلف سگ وجود دارد (9). چنین تفاوت های در مورد سایر نژادهای حیوانی از جمله گوسفند نیز تا حدودی وجود دارد.

اندازه مغز حیوانات با جثه آنها ارتباط مستقیم دارد و با افزایش جثه، مغز آنان نیز افزایش اندازه می یابد. برای مثال در حیوانی مثل مرغ مگس خوار وزن مغز کمتر از یک گرم و در وال بیش از 5000 گرم است (6).

نگهداری شده تا برای عملیات محکمی لازم را کسب کنند(3). در بررسی حاضر مغزها در داخل مجمه و درحالیکه استخوانهای سقف و جانبی مجمه برداشته شده بودند، در فرمالین 10 درصد فیکس شدند.

در تهیه قالبهای بطنی مغز انسان، بلافاصله قبل از تزریق، سیلیکون RTV به نسبت یک به ده با سخت کننده مخلوط و به سرعت تزریق انجام میگردید. تزریق با استفاده از سرنگ 60 میلیمتری صورت گرفت(3). در بررسی حاضر از غلظت کمتر سخت کننده استفاده شد چون زمان بیشتری برای تزریق سیلیکون در اختیار داشته باشیم و تزریق با استفاده از سرنگهای یکبار مصرف 20 میلیمتری استفاده شد.

برای جلوگیری از پس زدن سیلیکون از بطنها از پنس هموستات بهره برده شد. با تزریق سیلیکون از یک کانولا و خروج آن از کانولای سمت دیگر تزریق متوقف میگردید. پس از تزریق به مدت 24-48 ساعت برای سخت شدن در درجه حرارت اتاق نگهداری شدند(3). در بررسی حاضر نیز چنین مراحل انجام شد ولی برای جلوگیری از پس زدن ماده قالبگیری سوراخ سرسوزنهای فلزی با قرار گرفتن نوک انگشت مسدود می گردید چون هم چسب سنگ و هم سیلیکون از ویسکوزیته بالایی برخوردار بودند.

پس از سخت شدن، برای حذف بافت های اطراف قالب آنها را در محلول پتاسیم هیدروکسید 10 درصد تازه تهیه شده به مدت 5-7 روز قرار داده و سپس به مدت 8-12 ساعت در آب جوش جوشانده شدند تا بافت ها از پلیمر جدا شوند. سپس نمونه ها در هیدروژن پراکسید (آب اکسیژنه) 5 درصد به مدت دو ساعت قرار میگیرند تا بافت های باقیمانده تمامی از بین بروند. سپس قالب ها شسته می شوند(3). در بررسی حاضر از

امروزه با استفاده از تکنیک هایی چون MRI به بررسی دقیق ساختارهای مغزی پرداخته میشود(14). بررسی آناتومی ساختمانهای ناحیه مجمه در شتر نیز با استفاده از MRI صورت گرفته است (2).

روشهای دسترسی به بطنهای مغزی در حیوانات آزمایشگاهی تعیین و در دسترس می باشد. تکنیک ساده کانولا گذاری با استفاده از جاگذاری کانولای پلی اتیلنی در بطن جانبی مغز است که برای پرهیز از کلاپس کردن کانولا و باز ماندن آن، از سیمهای استیل نیز بهره می برند. در کانولا گذاری عواملی چون جثه و وزن حیوان نیز دخیل است (4). در مورد دامهای اهلی روشهای دسترسی به بطنهای مغزی جهت تهیه قالب به ندرت در دسترس می باشد.

بررسی اندازه و حجم بطنهای مغزی با استفاده از متدهای مختلفی چون و تهیه رادیوگراف و محاسبه از روی قالبهای تهیه شده از بطنهای مغزی صورت میگیرد (9 و 13). در حیوان زنده از روشهای مختلف MRI و سی تی اسکن در این نوع بررسیها استفاده میشود و در مواردی چون ارزیابی تغییرات بطنی در بیماران هیدروسفالی و موارد مشابه کاربرد دارد. در مواردی که جریان مایع مغزی نخاعی به دلیلی چون انسداد مسیر بطنها یا فضای زیر عنکبوتیه اتفاق افتد یا ترشح زیادی مایع مغزی نخاعی وجود داشته باشد، هیدروسفالی صورت میگیرد که با افزایش اندازه بطنها همراه خواهد بود. اخیرا گزارش شده است که اندازه، تقارن و حجم بطنهای جانبی در سگهای سالم نیز متغیر است (9).

برای تهیه قالب از بطن های مغزی در انسان ابتدا عروق خونی از طریق شستشو با آب گرم شسته شده و لخته های خونی حذف گردیدند. نمونه های مغز در فرمالین 5 درصد حدود 3-5 روز

حیوانات مختلف اندازه گیری و بررسی شده است. (13).

تهیه قالب از بطن های مغزی برای آموزش دانشجویان در پزشکی نیز از ضروریات است و در این مورد از مواد مختلف استفاده می شود و ارزیابی های مقایسه ای از مواد مختلف نیز صورت گرفته است. در یک بررسی که از سیلیکون و ژلاتین برای تهیه قالب بطن های مغزی استفاده شد، نتایج نشان داد که نمونه های تزریق شده با ژلاتین کیفیت بدی داشتند و ترد و شکننده و دارای چین و چروک بودند. قالب های سیلیکونی مسلما با توفیق بیشتری همراه هستند. این قالب ها قابل انعطاف، بدون چین و چروک هستند و از طرفی بطنها بهتر و کاملتر تزریق می شوند. (8). در بررسی حاضر نیز که استفاده از چسب سنگ و سیلیکون انجام شد نتایج حاصل از قالب ها، نشان داد که قالب های سیلیکونی قابل انعطاف و کامل تر بودند در حالی که قالب های حاصل از چسب سنگ ضمن شکننده بودن، گاهی به صورت ناقص شکل گرفته بودند.

مجرای سیلویوس به علت قطر کوچک آن گاهی مشاهده نمی شود. در هیچ کدام از قالب ها، اجازة دین شبکه کوروتید داده نمی شود. در نمونه های فیکس شده قبل از تزریق ماده قالب گیری لازم است فرمالین موجود در مغز شسته و تخلیه شود تا قالب گیری بهتر و عمل جدا سازی قالب از مغز به راحتی صورت گیرد و از چسبیدن مواد قالب گیری به بافت مغز ممانعت به عمل آید (8).

قالب های تهیه شده از سیستم بطن های مغزی انسان، و برخی از گونه های حیوانی مورد مطالعه قرار گرفته است. از جمله دلایلی که نتوان یک قالب کامل را در خرگوش بدست آورد نازکی بطن ها و قوسهای بطن سوم که احاطه کننده ناحیه تالاموسی هستند می دانند. بطن های جانبی

اسید سولفوریک 20 درصد برای هضم نمونه به مدت چندین روز استفاده شد و هر روز بررسی نمونه ها صورت می گرفت تا از خوردگی بافتهای اطراف قالب اطمینان حاصل کرد. در صورت لزوم محلول اسیدی تعویض می گردید.

در تهیه قالب از بطنهای مغزی در بسیاری از موارد، پر شدن بطنها با رزینهای پلی استری کمابیش کامل و قرینه نیست. به نحوی که یا بطن های جانبی یا بطن های سوم و چهارم کاملا پر نشده اند. در برخی موارد نیز پر شدن بطن ها یکنواخت بوده است (11) در بررسی حاضر نیز تعدادی از قالبها کامل و سالم به دست نیامد که ناشی از پر نشدن کامل بطنها به علت انسداد منافذ بین بطنها و یا ظرافت بیش از حد لومن بطن سوم می باشد.

سیستم بطنی در رت شامل یک بطن مرکزی (بطن سوم) که به دو بطن جانبی (بطنهای یک و دو) و یک بطن در خلف (بطن چهارم) متصل می شود، می باشد. هر بطن جانبی در رت شامل یک بخش اصلی است که در امتداد قدامی خلفی گسترده شده است و یک شاخ تحتانی است که در امتداد شکمی جانبی گسترده شده است. بخش اصلی از یک بدنه، یک شاخ قدامی و یک شاخ خلفی تشکیل شده است. هر بطن جانبی از طریق منفذ بین بطنی، مونرو با بطن سوم مرتبط است. قالب بطن سوم از دو قوس تشکیل شده است که فضای مربوط به ناحیه اتصالی بین تالاموسی را احاطه کرده است (11). در بررسی قالب های تهیه شده از گوسفند لری بطن سوم به صورت کاملا حلقوی در اطراف تالاموس قابل مشاهده است.

قالب های تهیه شده از بطن های جانبی به منظور تعیین ابعاد و شکل بطنهای جانبی، سوم و چهارم و منافذ موجود بین بطنها انجام شده است. (11). اندازه گیری حجم و سطح بطن های مغزی در

به تعداد لازم، به سادگی امکان پذیر نمی باشد لذا پیشنهاد می شود، بررسی دقیق ابعاد و حجم بطن های مغزی با استفاده از روش هایی چون MRI صورت گیرد.

خرگوش توسط تنگ شدگی هایی به چندین بخش تقسیم می شود. سوراخ ماجندی در خرگوش وجود ندارد (12).

با توجه به اینکه تهیه قالب هایی سالم، کامل و بدون عیب و نقص با استفاده از روشهای خوردگی و موادی چون سیلیکون یا سایر رزین های پلیمری

منابع

- 1 - خالداری، م. 1387. اصول پرورش گوسفند و بز. چاپ سوم. جهاد دانشگاهی واحد تهران. صفحه 132-133.
- 2- Arencibia, A., Rivero, M.A., Gil, F., Ramirez, J.A., Corbera, J.A., Ramirez, G. and Vazquez, J.M., 2005. Anatomy of the Cranioencephalic Structures of the Camel (*Camelus dromedarius* L.) by Imaging Techniques: A Magnetic Resonance Imaging Study. *Anatomy, Histology and Embryology*. 34:52-55.
- 3- Aultman, A., Blythe, J., Soweder, H., Trotter, R and Raoof, A., 2003. Enhancing the value of organ silicone casts in human gross anatomy education. *Journal of the International Society for Plastination*. 18: 9-13.
- 4- Brakkee, J.H., Wiegant, V.M and Gispen, W.H., 1979. A simple technique for rapid implantation of a permanent cannula into the rat brain ventricular system. *Laboratory Animal Science*. 29 (1): 78-81.
- 5- Dyce, K. M., Sack, W. O. and Wensing, C. J. G., 1995. *Textbook of Veterinary Anatomy*. W. B. Saunders Company, Philadelphia. 665-669.
- 6- Finlay, B.L., Darlington, R.B and Nicastro, N., 2001. Developmental structure in brain evolution. *Behavioral and brain sciences* 24: 263-308.
- 7- Getty, R., 1975. *Sisson and Grossman's The Anatomy of the Domestic Animals*. 5th ed. W. B. Saunders company. USA. pp.205-224.
- 8- Grondin, G., Sianothai, A and Olry, R., 2000. In Situ Ventricular Casts of S10 Plastinated Human Brains. *Journal of International Society of Plastination*. 15(1):18-21.
- 9- Jung-Woo, N., Chi-Bong, C., Dong-cheol, W., Kyung-Nam, R., Eun-Hee, K., Hwa-Seok, C., Do-Wan, L., Bo-Young, C and Hwi-Yool, K., 2011. Evaluation of Hydrocephalic Ventricular Alterations in Maltese Dogs Using Low Field MRI. *International Journal of Applied Research of Veterinary Medicine*. 9 (1): 58-67.
- 10- König, H.E and Liebich, H.G., 2007. *Veterinary anatomy of domestic mammals, textbook and colour atlas*. 3rd ed. Schattauer GmbH, Germany. pp.489-523.
- 11- Levinger, I. M., 1971. The cerebral ventricles of the rat. *Journal of Anatomy*. 108(3): 447-451.
- 12- Levinger, I. M., 1971. Special features of the rabbit cerebroventricular system, studied by the casting method. *Journal of Anatomy*. 109(3): 527-533.
- 13- Levinger, I. M and Keden, J., 1974. A method for the evaluation of the surface area of cerebral ventricles in animals. *Journal of Anatomy* 117(3): 481-485.
- 14- Roberts, T., McGreevy, P and Valenzuela, M., 2010. Human induced rotation and reorganization of the brain of domestic dogs. *PLoS ONE*. 5(7): 1-7.